

# 基于病理学基础的 CT 影像联合中医舌诊

## 在新冠肺炎诊疗中的价值\*

杨璞叶<sup>1</sup> 杨明博<sup>1</sup> 薛永明<sup>1</sup> 秦灵芝<sup>2</sup>

(1.西安市第八医院 陕西 西安 710061; 2.西安交通大学医学院 陕西 西安 710061)

**摘要:** **目的** 探讨 CT 影像联合中医舌诊在新冠肺炎 (NCP) 诊疗中的价值。**方法** 通过观察确诊患者不同病程中胸部 CT 影像及当日舌象, 观察患者不同病程中 CT 影像与当日舌质、舌苔特征关系, 探讨患者胸部 CT 变化与舌象特点与病程相关性。**结果** NCP 患者胸部 CT 影像在疾病初期表现为局限性分布的淡薄斑片状磨玻璃密度影(GGO), 进展期表现为多发的 GGO 渗出、融合或伴有实变, 在重症期表现双肺密度弥漫性、广泛性密度增高影, 恢复期表现为病灶缩小或吸收; 同时 NCP 患者舌象在疾病初期、进展期、重症期、恢复期, 随病程不同也发生相应变化, 舌质颜色从淡红-红-暗红(紫)-淡红, 舌苔从薄-厚-薄, 从白-黄(浊)-白, 同时舌体胖瘦、齿痕程度均随疾病的变化而变化, 并且与 CT 的变化有相关性, 均反应着疾病的进程。**结论** CT 影像联合中医舌诊在 NCP 诊疗中可以简便、及时、精准判断疾病进程、疗效观察、预后判断, 对 NCP 的诊断和治疗有重要的参考意义。

**关键词:** 新冠肺炎; 舌象; 影像表现; 相关性

## The Value of CT Images Combined with Tongue Diagnosis of Traditional Chinese Medicine Based on Pathology in Diagnosis and Treatment of New Coronavirus Pneumonia

Puye Yang<sup>1</sup> Mingbo Yang<sup>1</sup> Yongming Xue<sup>1</sup> LingzhiQin<sup>2</sup>

(1. The Eighth Hospital of Xi'an, Xi'an, China, 710061;

2. Xi'an Jiaotong University Health Science Center, Xi'an, China, 710061)

**Abstract: Objective** To explore the value of tongue diagnosis combined with CT images in the diagnosis and treatment of novel coronavirus pneumonia (NCP). **Methods** By observing the

\*基金项目: 国家中医药管理局“中医药防治新型冠状病毒感染的肺炎应急研究专项”(2020ZYLCYJ01-7)

chest CT images and the tongue images of the same day in different courses of the diagnosed patients, which includes the relation between CT images and the features of tongue body and the coating. The correlation between chest CT changes and tongue image characteristics and course of the disease is discussed. **Results** Chest CT images of NPC patients show localized patchy ground-glass opacity (GGO) in the early stage of the disease, and evolves into multiple GGO exudation, fusion or consolidation. It is presented as diffuse and extensive density enhancement in both lungs in the severe stage, and lesion shrinkage or absorption in the recovery stage. At the same time, the tongue image of NPC patients also changes with the course of the disease in the initial stage, progression stage, severe stage and recovery stage, whose body changes in the order of light red, red, crimson (or purple) and light red, and the coating changes in thin, thick and thin, with its color altering in sequence of white, yellow (or turbid) and white. The thickness of the tongue body and the degree of indentation also changes with the change of the disease, correlated with the change of CT, both of which reflect the progress of the disease. **Conclusion** CT images combined with tongue diagnosis of traditional Chinese medicine can be used simply, timely and accurately in diagnosis and treatment of NPC, which has important guiding significance to judge disease progression, curative effect observation and prognosis judgment.

Key words: NCP, tongue images, CT images, correlation

新冠肺炎(new coronavirus pneumonia, NCP)是本世纪来,继急性呼吸综合征(severe acute respiratory syndrome; SARS)、中东呼吸综合征(middle east respiratory syndrome; MERS)后,第三次由冠状病毒导致的国际关注的公共卫生事件。由于其潜伏期长,早期临床症状不典型,但传播速度快,传染性强,具有发病率高,病情发展迅速的特点。重症患者可出现呼吸困难和/或低氧血症,严重者可快速进展为急性呼吸窘迫综合征、脓毒症休克、难以纠正的代谢性酸中毒和出凝血功能障碍及多器官功能衰竭等危及生命。因此,NCP给全球公共卫生构成巨大威胁,给社会造成巨大的经济负担和恐慌。目前经过采取一系列防控措施,境内疫情得到一定程度遏制,境外发病人数仍呈上升态势,在全球100多个国家蔓延,NCP成为大流行病的威胁已变得非常现实。

由于存在强烈人与人间传染风险,如何简单方便的早期诊断并判断病情进程,降低院感防控风险及危重患者转运风险,迅速准确判断病程及预后,选择合

适的治疗方案，对于提前识别患者进行干预，减少危重病例发生，挽救生命，对控制疫情有着重要意义。根据人体外在体征变化“司外揣内”来分析机体内部变化是中医的经典思维模式和临床手段，对各种疾病的诊断方面具有丰富成熟经验，尤其舌诊在温病学中应用尤为广泛。我们发挥中西医结合的学科优势，将现代影像学 CT 表现作为中医望诊的延伸，联合舌诊用于 NCP 疾病辨病、辨证中，作为判断疾病进程、评估疗效、预后和转归的依据，用于指导治疗，提高辨证论治准确程度和疗效。现结合近期新冠肺炎患者的病理解剖结果，探讨其治疗机制如下。

## 1 新冠肺炎的病理特征

西医病理学是现代医学的基石，通过研究疾病病因、发展机制、病理改变和疾病转归，为临床诊断与治疗提供科学依据，揭示疾病的本质。从另一层面来说，也是中医证候病机的基础，是辨证论治的依据。近期 NCP 的病理结果显示肺脏呈不同程度的实变；肺泡腔内见浆液、纤维蛋白性渗出物及透明膜形成；肺泡隔血管充血、水肿，可见单核和淋巴细胞浸润及血管内透明血栓形成；肺组织灶性出血、坏死，可出现出血性梗死；部分肺泡腔渗出物机化和肺间质纤维化；肺内支气管黏膜部分上皮脱落，腔内可见黏液及黏液栓形成；少数肺泡过度充气、肺泡隔断裂或囊腔形成；电镜下支气管黏膜上皮和 II 型肺泡上皮细胞胞质内可见冠状病毒颗粒<sup>[1]</sup>。新冠肺炎病理目前仍有待深入研究，但根据以上相关病理发现，参照 SARS 和 MERS 的病理改变，推测其发病机制为 2019-CoV-2 通过与血管紧张素酶 2 结合侵入人体后，一方面直接损伤机体细胞，另一方面可通过免疫造成肺部严重的损伤。病理过程大致可分为急性渗出性炎、脱屑性肺炎及终末细支气管炎(脱屑变)和修复性增生等 3 种时期<sup>[2]</sup>。不同阶段的病理决定了各期不同的临床特征。

## 2 基于病理学的新冠肺炎的影像学分期

根据目前临床经验，基于病理的 NCP 肺部影像学表现在疾病早期常早于临床症状出现。国内外影像专家对 COVID-19 的影像共识：CT 是当前筛查和与诊断的主要手段，具有不可替代的作用，特别在临床前期。根据 NCP 肺部 CT 影像将 COVID-19 分为 4 期<sup>[3]</sup>：①早期，胸部 CT 病变呈淡薄斑片状磨玻璃密度影(GGO)，多局限性、散在分布于两中下肺野，主要见于胸膜下。②进展期，病灶多发，表

现为 GGO 渗出、融合或伴有实变，以双肺野中外带分布多见，可伴少量胸腔积液。③重症期（危重症）相当于疾病晚期，双肺密度弥漫性、广泛性进一步增高，称为“白肺”。此期病灶发展迅速，48h 可增加 50%以上，治疗困难，患者死亡率较高。④恢复期，病灶缩小或吸收，部分病例可见肺间质纤维化改变。基于病理的肺部影像学对了解 NCP 的发展机制、病理改变和疾病转归，有针对性地及时阻断或逆转其病理性发展进程，阻止病情恶化，对提高治愈率、降低病死率具有重要意义。但反复的影像检查不但会增加患者电离辐射的损伤，升高院内感染的机会，对病情较重的患者还存在较大转运风险，同时疾病恢复期 CT 影像会晚于临床病情。

### 3 不同辨证分期的中医舌象、CT 影像特征

临床舌象观察是中医望诊的重要手段，是简单易行、有实用价值的辅助诊断方法。在 NCP 传染性干扰实施脉诊情况下，通过舌像望诊采集诊断信息是重要手段。中医认为，人体脏腑、气血、津液的虚实，疾病的深浅轻重变化都能客观的反映于舌象上，因而舌诊能够比较客观的反应病情的变化，并能在疾病的发展过程中，随病情变化而及时地显现出来。

从笔者临床观察，NCP 属于中医“疫病”“湿瘟”范畴，病因为湿毒之邪，病位在肺，与脾紧密相关，中心病机涉及湿、热、毒、痰、瘀，临床以湿邪困脾闭肺，气机升降失司为突出表现。湿郁肌表，则身困；湿聚为痰，肺失宣降，咳痰、胸闷而喘；湿困中焦，脾失健运，则纳差、恶心、乏力、大便溏或秘结，舌苔浊腻。湿多夹寒夹热，或寒化热化，与患者体质、时令气候、地域、病程等相关。相比武汉地区，陕西省气温偏高且干燥、室内暖气供应充足，故湿多夹热或热化者较多。现有样本观察，本病发展符合卫-气-营-血传变规律。早期病在卫分，湿热（陕西本地病例）侵袭肺卫，可出现上呼吸道症状或无症状，多为舌质红、苔白稍腻或薄黄；胸部 CT 病变多呈局限性淡薄斑片状磨玻璃密度影(GGO)。继则病盛于气分，出现湿毒郁肺的肺炎表现，舌象为舌质暗红、苔白厚腻或黄腻（浊）；胸部 CT 表现为多发病灶，GGO 渗出、融合或伴有实变等进展期表现。病情如不能缓解则疫毒闭肺，甚则邪入营分出现呼吸困难、脓毒性休克表现，进一步则邪入血分，瘀热内盛，发生出凝血机制异常、多脏器功能障碍，舌象为舌质红，苔黄腻；胸部 CT 表现为双肺密度弥漫性、广泛性进一步增高，成为“白肺”

的重症期表现。如果经过积极治疗和患者自身抵抗力增加，症状缓解，舌象多为舌质红，苔少或干；胸部 CT 病灶缩小或吸收，部分病例可见肺间质纤维化改变的恢复期表现，但我们观察 CT 变化晚于临床更晚于舌苔变化。

#### 4 依据 CT 影像联合舌诊提高的辨证论治水平

如《舌鉴总论·舌白总论》论述：“舌乃心苗，心属火，其色赤，心居肺内，肺属金，其色白，故当舌质地淡红……乃火藏金内之象也。”正常舌象是舌色淡红<sup>[4]</sup>，舌苔薄白均匀，舌体胖瘦适中，但 NCP 时，湿毒之邪侵入，湿、热、毒、痰、瘀互结，使脏腑功能障碍、气血运行失调、津液输布失常，导致呼吸道症状和肺部影像异常，同时使舌色从淡红-红-暗红（紫）-淡红，舌苔从薄-厚-薄，从白-黄（浊）-白，同时舌体胖瘦、齿痕程度均随疾病的变化而变化。恢复期 CT 变化晚于临床更晚于舌苔变化。

从现代医学角度，舌体为粘膜覆盖的肌性器官，血管网丰富，神经支配灵敏，腺体发达，能充分反映人体内部水液代谢、血液运行、血管功能、神经支配、肌肉力量、消化能力等各种生理功能。舌色是舌微循环及机体循环的一面镜子，在 NCP 可因疾病引起周围毛细血管扩张、微循环血流不畅、血液高凝状态、氧合能力的下降使舌色发生改变；也可因发热、交感功能紊乱、白细胞炎性浸润等发生腻苔、厚苔、黄苔、浊苔等；同时可因水液代谢失常，运行缓慢，停留组织间而出现胖大舌和齿痕舌。

依据 CT 影像联合舌诊的中医辨证，在早期 CT 出现病灶而无临床症状者，可结合舌象改变，辨证用药，减少症状发生，促进核酸短期内阴转；在进展期，舌象为舌质暗红、苔白厚腻或黄腻（浊）时，予清肺排毒汤、藿朴夏苓汤等化湿解毒或清热解毒，宣肺透邪，抑制渗出，减轻肺间质水肿；在重症期，舌象为舌质红，苔黄腻；通过清肺排毒汤、宣白承气汤等宣肺解毒、透腑泄热，祛湿化痰等清理气道，改善通气功能；在恢复期舌象多为舌质红，苔少或干，CT 变化晚于临床更晚于舌苔变化，考虑存在形质变化，予肺脾气虚方、宣肺达郁汤以补肺益脾或补气生津同时活血化瘀等促进病灶吸收。

#### 4 病案举例

##### 4.1 病例 1

梅 xx，女，44 岁，以反复发热 6 天主诉于 2020 年 1 月 29 日入院。

1月30日，体温38°C，舌胖色暗，苔白厚腻。胸部CT：两肺外周散在多发小片絮状密度增高影，呈磨玻璃样改变（见图1）。

经治疗，1月31日，热退，但感胸闷、气短、乏力。

2月1日上述症状明显加重，舌象：舌稍紫，苔厚腻浊，未再行CT检查。予清肺排毒汤3剂宣肺、利湿、理气、祛痰等以抑制渗出、缓解症状，1剂后症状缓解，3剂后症状基本消失，患者咨询出院时间。舌象：舌色紫转红，苔厚腻浊转薄白，舌体胖转瘦，2.4胸部CT：两肺炎性渗出病灶局部较前有所吸收，但出现新发病灶，右肺明显。因此，虽然症状、舌苔较前好转，仍继续予清肺排毒汤3剂（见图2）。

2月8日自觉无明显不适，舌象：舌质转红，舌苔变薄但稍黄，舌体仍胖，胸部CT两肺炎症较前明显吸收，两次新型冠状病毒核酸检测阴性，符合出院标准。出院后予宣肺达郁汤，清降肺胃、升达肝郁，宣通气机，以促进病灶吸收（见图3）。

2月12日舌苔黄腻较前好转但舌质稍紫，继续原方治疗。2月29日，舌质红，苔薄白。3月1日胸部CT：两肺炎症已完全吸收。嘱康复锻炼，随诊（见图4）。

## 4.2 病例2

高xx，男，25岁，因“反复发热7天，咳嗽1天”于2020年01月27日入院。

1月28日体温39.2°C，纳差、恶心、咳嗽、胸闷、气短明显胸部，CT：左肺下叶团片状实变影伴磨玻璃影，可见“空气支气管征”右肺下叶类圆形实伴磨玻璃影。1月29日晨舌象：舌淡红，苔白厚黄腻，舌边有齿痕。予柴平汤和解少阳，燥湿和胃（见图5）。

2月4日，体温正常，食欲改善，恶心消失，胸闷、气短缓解。舌象：舌淡红，苔白厚腻稍黄、舌边齿痕均较前好转。胸部CT：两肺炎性病灶较前明显好转，病变范围较前缩小，密度减低。治疗上予清肺排毒汤3剂，宣肺、利湿、理气、祛痰等以抑制渗出、缓解症状（见图6）。

2月7日，上述症状、舌象、胸部CT均较前无明显变化，继续予清肺排毒汤3剂（见图7）。

2月11日，症状基本消失，舌象：舌淡红、苔白稍厚，齿痕较前好转。胸部CT：两肺炎性病灶较前明显好转。两次新型冠状病毒核酸检测阴性。符合出院  
[键入文字]

标准。出院后予肺脾气虚方，健脾益气，培土生金，促进病灶吸收（见图8）。

3月8日诉无症状，舌象：舌淡红、太薄白，齿痕不明显。3月12胸部CT：两肺炎症已吸收，嘱康复锻炼，随诊（见图9）。

按语：《丹溪心法·能合脉色可以万全》言“有诸内者，必形诸外”，源于《灵枢·外揣》的“司外揣内，司内揣外”的思想，司外揣内是探究内部结构的认识方法，观舌诊病正是这种认识方法的应用。中医有“伤寒重脉，温病重舌”，在NCP的诊疗中，防护要求医生戴多层手套，脉诊信息获取困难，而舌诊成为关键的辨证论治信息，在辨病、辨证、判断疾病进展、疗效观察、预后判断等方面舌诊尤为重要。

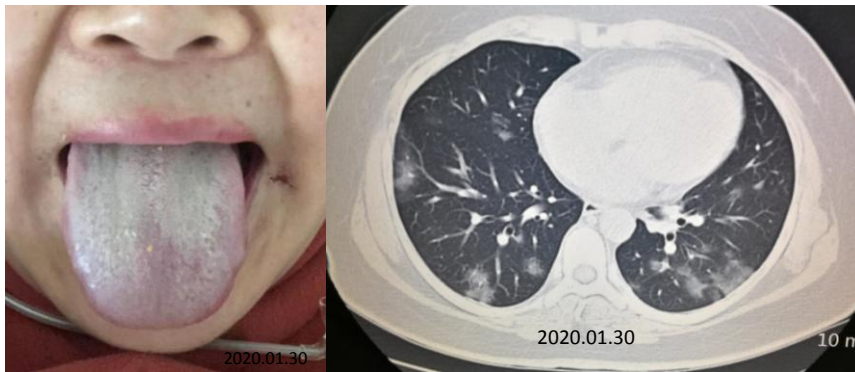
发挥中西医结合优势，基于病理学基础，把传统中医舌诊望诊与现代医学客观指标相结合，将胸部CT作为中医望诊的延伸与简单方便的舌诊联合进行应用，更及时精准的进行病程判定、疾病进展推断、疗效观察、预后评估，对NCP的诊断和治疗意义重大。同时可减少反复的CT影像检查对患者造成的电离辐射损伤和医院内感染的机会，最大限度避免病情较重患者的转运风险，也可节约有限的医疗资源，减轻患者的经济负担和思想包袱。

#### 参考文献

- [1] 国家卫生健康委员会. 新型冠状病毒肺炎诊疗方案（试行第七版）[EB/OL]. [2020-03-03]. <http://www.nhc.gov.cn/yzygj/s7652m/202003/a31191442e29474b98bfed5579d5af95.shtml.pdf>
- [2] 丁彦青. 严重急性呼吸综合症的病理学及发病机制 [J]. 解放军医学杂志, 2003, 28(6):475-476.
- [3] 李宏军. 新型冠状病毒肺炎影像学辅助诊断指南[J]. 中国医学影像技术, [2020-03-23]. <https://doi.org/10.13929/j.issn.1003-3289.2020.03.001>.
- [4] 李静, 陈家旭, 刘玥芸, 等. 舌色形成的机理探讨[J]. 中国中医基础医学杂志, 2013, (06):670-671, 673.

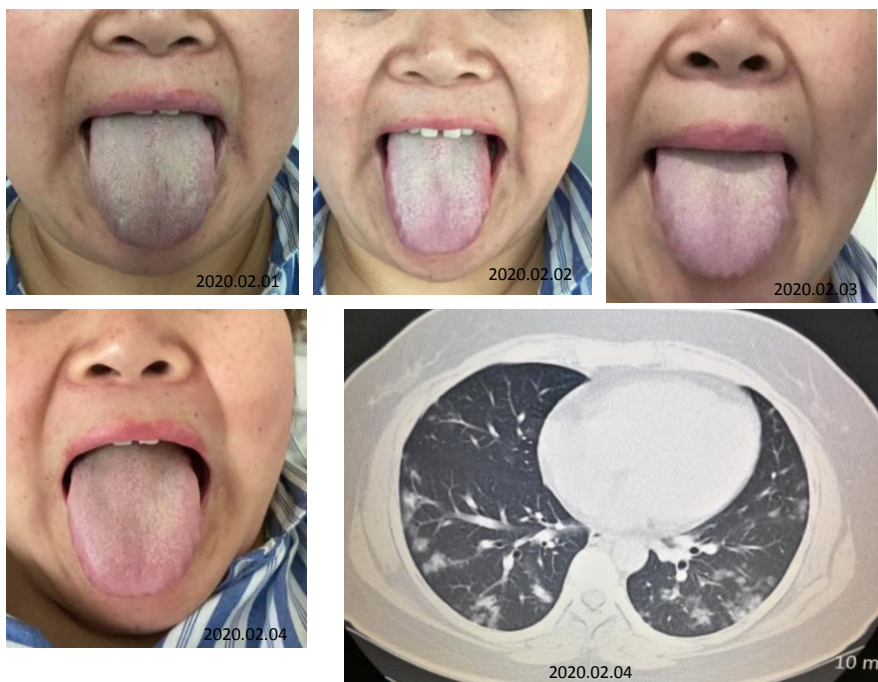
（收稿日期：2020-03-18 编辑：文颖娟）

梅某 女 44岁



- 胸部CT：两肺外周散在多发小片絮状密度增高影，呈磨玻璃样改变。
- 舌像：舌胖，色暗，苔白厚腻。
- 症状：体温38° C。

图 1：梅某入院时舌象及胸部 CT



- 胸部 CT：两肺炎性渗出灶局部较前吸收，但出现新发病灶。
- 症状：体温正常、胸闷、气短、乏力持续好转。
- 舌象：舌色紫转红，苔厚腻浊转薄白，舌体胖转瘦。
- 治疗：清肺排毒汤。

[键入文字]



图 2：服清肺排毒汤前及服药 3 剂舌象变化及胸部 CT

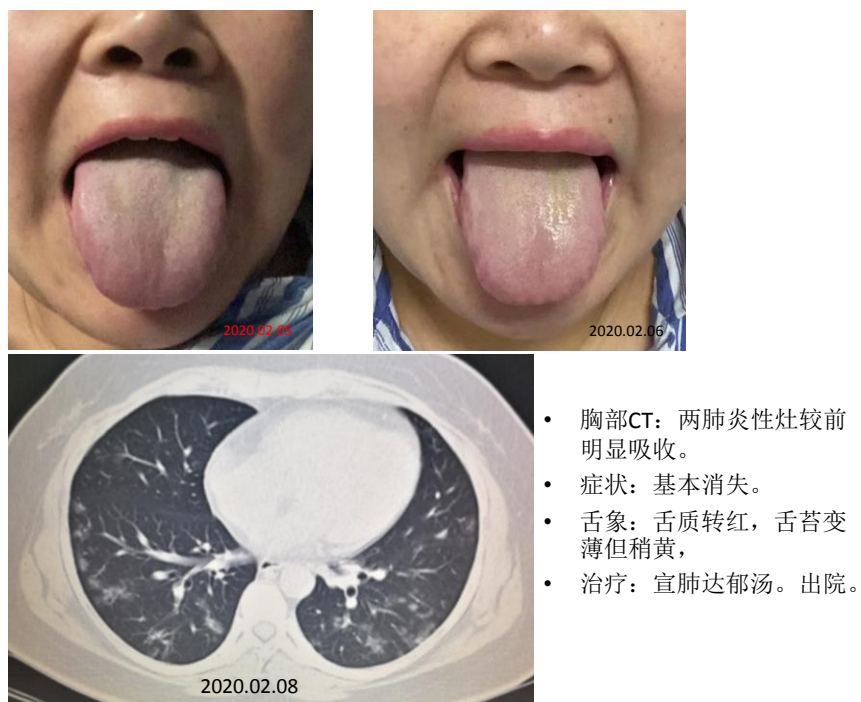
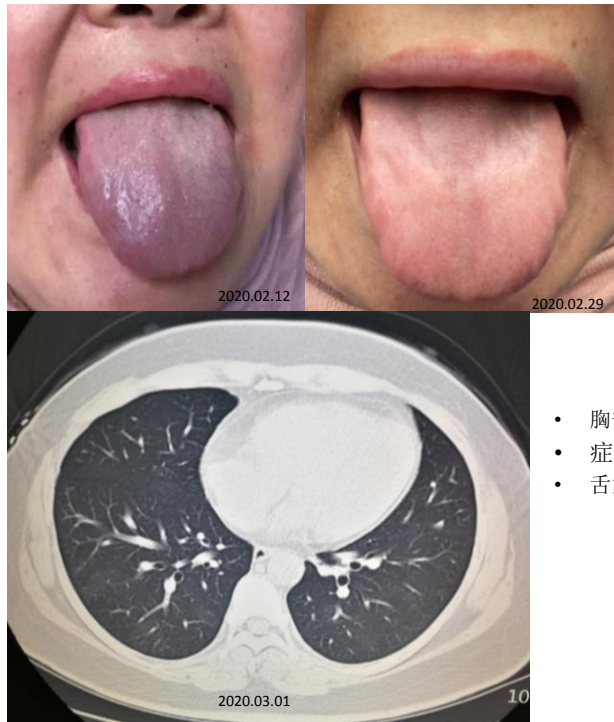


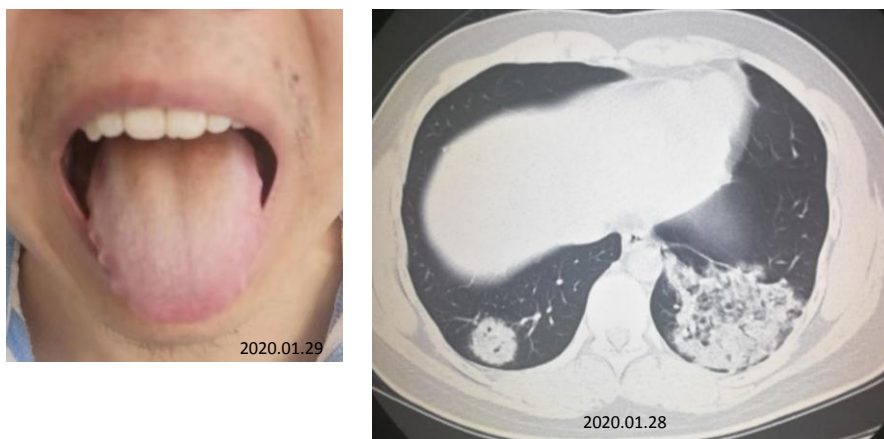
图 3：服清肺排毒汤 5 剂、6 剂后舌象变化及胸部 CT



- 胸部CT：两肺炎症已完全吸收。
- 症状：无明显症状。
- 舌象：舌色从紫转红，舌胖好转。

图 4：患者出院服宣肺达郁汤 2 周后复查舌象及 CT 情况

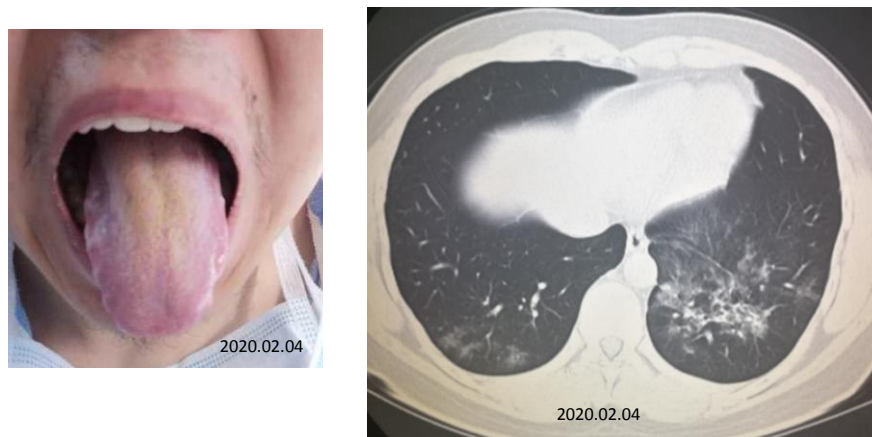
高某某 男 25岁



- 反复发热7天，咳嗽1天于2020.1.27入院。
- 胸部CT：左肺下叶团片状实变影伴磨玻璃影，可见“空气支气管征”右肺下叶类圆形实变伴磨玻璃影。
- 舌象：舌淡红，苔白厚黄腻，舌边有齿痕。
- 症状：体温39.2° C，纳差、咳嗽、胸闷、气短明显。
- 治疗：柴平汤

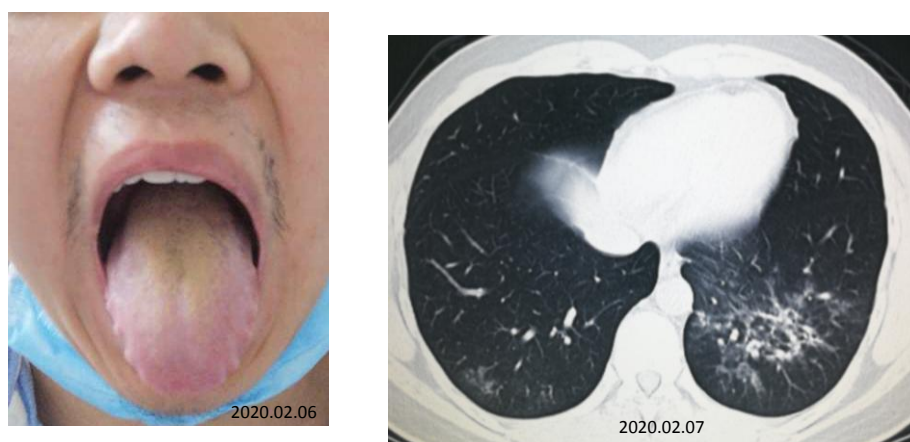[键入文字]

图 5 高某入院时舌象及胸部 CT 情况



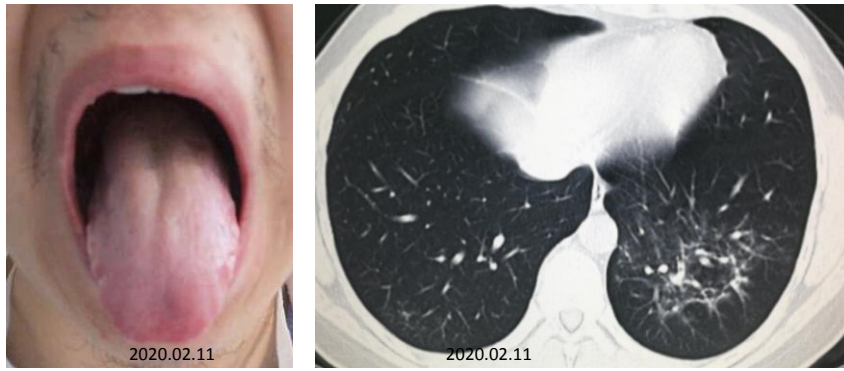- 胸部CT:两肺炎性灶较前明显好转, 病变范围较前缩小; 密度减低。
- 舌象: 舌淡红, 苔白厚腻稍黄、舌边有齿痕均较前好转。
- 症状: 体温正常, 食欲改善, 咳嗽、胸闷、气短好转
- 治疗: 清肺排毒汤。

图 6 高某柴平汤治疗 5 剂后的舌象及胸部 CT 情况



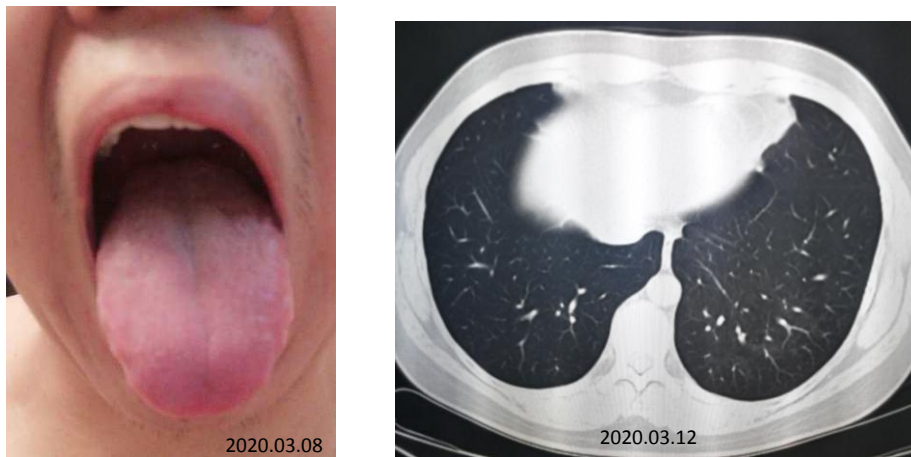
- 胸部CT:两肺炎性灶较前略有好转。
- 舌象: 舌淡红, 苔白厚腻黄、舌边齿痕均较前好转但不明显。
- 症状: 体温正常, 食欲较前改善, 咳嗽、胸闷、气短好转
- 治疗: 清肺排毒汤。

图 7 高某服用清肺排毒汤 3 剂后的舌象及胸部 CT 情况



- 胸部CT:两肺炎性灶较前明显好转，病变范围较前缩小；密度减低。
- 舌象: 舌淡红，苔白稍厚、舌边有齿痕均较前好转。
- 症状: 症状基本消失。
- 治疗: 肺脾气虚方，出院。

图 8 高某服清肺排毒汤 6 剂后，出院时的舌象及胸部 CT 情况



- 胸部CT:两肺炎症已吸收。
- 舌象: 舌淡红，苔薄白。齿痕不明显。
- 症状: 体温正常，咳嗽、胸闷、气短好转。
- 治疗: 康复锻炼。

图 9 高某出院服肺脾气虚方 2 周后，复查时舌象及胸部 CT 情况