

不同临床分型 2019 冠状病毒病 (COVID-19) 患者胸部 CT 影像学特征

钟琦^{1,2}, 李志¹, 沈晓勇¹, 徐凯进³, 沈毅弘⁴, 方强⁵, 陈峰¹, 梁廷波⁶

1. 浙江大学医学院附属第一医院放射科, 浙江 杭州 310003
2. 杭州市中医院放射科, 浙江 杭州 310007
3. 浙江大学医学院附属第一医院感染科, 浙江 杭州 310003
4. 浙江大学医学院附属第一医院呼吸内科, 浙江 杭州 310003
5. 浙江大学医学院附属第一医院重症医学科, 浙江 杭州 310003
6. 浙江大学医学院附属第一医院肝胆胰外科, 浙江 杭州 310003

[摘要] 目的: 探讨不同临床分型 2019 冠状病毒病 (COVID-19) 患者的胸部 CT 影像学特征。**方法:** 收集经核酸检测确诊为 COVID-19 的患者 67 例, 根据《新型冠状病毒感染肺炎诊疗方案 (试行第六版)》对患者进行临床分型, 其中轻型 3 例, 普通型 35 例, 重型 22 例, 危重型 7 例。分析和比较不同临床分型患者的胸部 CT 影像学特征。**结果:** 轻型患者胸部 CT 影像学检查无明显异常。普通型病例中, 单发病灶 3 例 (8.6%), 多发病灶 32 例 (91.4%); 重型病例中, 单发病灶 1 例 (4.5%), 多发病灶 21 例 (95.5%); 危重型病例均为多发病灶。普通型患者胸部 CT 影像以实性斑片影伴晕征为主要表现 (18/35, 51.4%); 重型患者以条索影伴磨玻璃影为主要表现 (7/22, 31.8%); 以实变影为主要表现共 7 例, 全部为重型或危重型患者。**结论:** 不同临床分型 COVID-19 患者胸部 CT 影像学有特征性表现, 以实变影为主要病灶的影像特征可作为重型和危重型病例的指征之一。

[关键词] 严重急性呼吸综合征冠状病毒 2; 2019 冠状病毒病; 新型冠状病毒肺炎; 计算机断层扫描; 临床分型

[中图分类号] R512.99; R814.42 **[文献标志码]** A

CT imaging features of patients with different clinical types of coronavirus disease 2019 (COVID-19)

ZHONG Qi^{1,2}, LI Zhi¹, SHEN Xiaoyong¹, XU Kaijin³, SHEN Yihong⁴, FANG Qiang⁵, CHEN Feng¹, LIANG Tingbo⁶ (1. Department of Radiology, the First Affiliated Hospital, Zhejiang University School of Medicine, Hangzhou 310003, China; 2. Department of Radiology, Hangzhou Hospital of Traditional Chinese Medicine, Hangzhou 310007, China; 3. Department of Infectious Diseases, the First Affiliated Hospital, Zhejiang University School of Medicine, Hangzhou 310003, China; 4. Department of Respiratory Medicine, the First Affiliated Hospital, Zhejiang University

收稿日期: 2020-02-26 接受日期: 2020-03-04

第一作者: 钟琦 (1986—), 男, 学士, 主治医师, 主要从事胸腹部影像学研究; E-mail: y215180184@zju.edu.cn;

<https://orcid.org/0000-0003-0039-0048>

通信作者: 陈峰 (1961—) 男, 博士, 教授, 博士生导师, 主要从事胸腹部影像学研究; E-mail: chenfenghz@zju.edu.cn; <https://orcid.org/0000-0003-4402-4955>

School of Medicine, Hangzhou 310003, China; 5. Intensive Care Unit, the First Affiliated Hospital, Zhejiang University School of Medicine, Hangzhou 310003, China; 6. Department of Hepatopancreatobiliary Surgery, the First Affiliated Hospital, Zhejiang University School of Medicine, Hangzhou 310003, China)

Corresponding author: CHEN Feng, E-mail: chenfenghz@zju.edu.cn, <https://orcid.org/0000-0003-4402-4955>

[Abstract] Objective: To analyze the CT findings of patients with different clinical types of coronavirus disease 2019 (COVID-19). **Methods:** A total of 67 patients diagnosed as COVID-19 by nucleic acid testing were included and divided into 4 groups according to the clinical staging based on *Diagnosis and treatment of novel coronavirus pneumonia (Trial version 6)*. The CT imaging characteristics were analyzed among patients with different clinical types. **Results:** Among 67 patients, 3 (4.5%) were mild cases, 35 (52.2%) were ordinary cases, 22 (32.8%) were severe cases, and 7 (10.4%) were critically ill. There were no abnormal CT findings in mild cases. In 35 ordinary cases, there were single lesions in 3 cases (8.6%) and multiple lesions in 33 cases (91.4%), while in severe case 1 case had single lesion (4.5%) and 21 had multiple lesions (95.5%). CT images of ordinary patients were mainly manifested as solid plaque shadow and halo sign (18/35, 51.4%); while fibrous strip shadow with ground glass shadow was more frequent in severe cases (7/22, 31.8%). Consolidation shadow as the main lesion was observed in 7 cases, and all of them were severe or critical ill patients. **Conclusion:** CT images in patients with different clinical types of COVID-19 have characteristic manifestations, and solid shadow may predict severe and critical illness.

[Key words] Severe acute respiratory syndrome coronavirus 2; Coronavirus disease 2019; Novel coronavirus pneumonia; Computed tomography; Clinical typing

由严重急性呼吸综合征冠状病毒 2 (severe acute respiratory syndrome coronavirus 2, SARS-Cov-2) 感染引起的 2019 冠状病毒疾病 (coronavirus disease-19, COVID-19) 自 2019 年底在中国武汉暴发后, 目前已蔓延至全球多个城市。根据最新版的 COVID-19 的临床诊疗方案^[1], 胸部 CT 影像学表现对 COVID-19 的诊断和病情评估有着重要的临床价值。浙江大学医学院附属第一医院是浙江省省级 COVID-19 定点收治单位。为帮助临床医生提高对该病的认识, 笔者收集浙江大学医学院附属第一医院收治的 67 例 COVID-19 患者, 总结分析 COVID-19 不同临床分型患者的胸部 CT 影像特征。

1 对象与方法

1.1 对象

回顾性分析 2019 年 12 月以来因发热、咳嗽等症状来浙江大学医学院附属第一医院检查的 COVID-19 患者的临床和影像学资料。纳入标准: ①经 SARS-Cov-2 核酸检测为阳性; ②无其他病毒感染; ③有进行临床分型前/后一天的胸部 CT 图像; ④胸部 CT 图像清晰。本研究经浙江大学医学院附属第一医院伦理审查委员会批准。

共纳入患者 67 例, 年龄 15~90 岁, 其中有明确确诊 COVID-19 患者接触史或湖北人员接触史 57 例, 无明确接触史 10 例; 22 例伴有基础疾病, 其中乙型肝炎 1 例, 糖尿病 3 例, 高血压 11 例, 高血压伴糖尿病 2 例, 高血压伴冠心病 2 例, 艾滋病 1 例, 肝移植术后 1 例,

肿瘤 1 例。临床表现：62 例有发热表现，5 例无发热表现。实验室检查：所有患者入院时 C 反应蛋白均升高；白细胞总数增加 15 例，正常范围 28 例，减少 24 例；淋巴细胞百分比增加 7 例，正常范围 34 例，减少 26 例。根据《新型冠状病毒肺炎诊疗方案（试行第六版）》将患者分为轻型、普通型、重型和危重型^[1]。其中，轻型 3 例，普通型 35 例，重型 22 例，危重型 7 例。

1.2 CT 检查方法

67 例均行 CT 普通扫描，仰卧位，头先进，CT 扫描所用机型为美国 GE Revolution EVO，管电压 120 kV，层厚和间距均为 0.625 mm；重建常规层厚 5 mm，间距 5 mm，重建薄层图像层厚 1 mm；扫描范围从肺尖到肺底，采用骨重建算法。

1.3 图像分析

由两名经验丰富的影像学诊断医生以盲法讨论患者的影像学表现并记录，意见不同时协商达成一致，并由第三名影像学诊断医生审核结果。图像分析：①根据病灶数量分为单灶或多灶；②病灶分布（胸膜下、支气管血管束旁、胸膜下和支气管血管束旁、弥漫性）；③病灶累及范围（以肺段计数，其中左肺上叶尖后段及左肺下叶前内基底段各记为 2 段，计算平均累及肺段数）；④描述病灶密度及形态学特征，并进行分类。

1.4 统计学方法

应用 SPSS 19.0 软件进行统计学分析。计数资料采用例数和百分率 $[n(\%)]$ 描述，组间比较采用 χ^2 或 Fisher 确切概率法；计量数据采用均数 \pm 标准差（ $\bar{x} \pm s$ ）描述，组间比较采用单因素方差分析。 $P < 0.05$ 为差异具有统计学意义。

2 结果

2.1 不同分型患者胸部 CT 影像学病灶分布特点

轻型患者胸部 CT 影像学检查无明显异常。普通型患者胸部 CT 影像学检查结果提示单发病灶 3 例（8.6%），多发病灶 32 例（91.4%）；重型患者胸部 CT 影像学检查结果提示单发病灶 1 例（4.5%），多发病灶 21 例（95.5%）；危重型患者胸部 CT 影像学检查结果提示均为多发病灶。

普通型患者累及肺段数量为 8.0 ± 5.1 ，重型患者为 15.2 ± 4.2 ，危重型患者累及肺段数量最多，为 19.1 ± 1.2 ，差异有统计学意义（ $F = 27.394$ ， $P < 0.01$ ）。各型患者病灶分布见表 1，差异有统计学意义（ $\chi^2 = 15.581$ ， $P < 0.01$ ）。

2.2 不同分型患者胸部 CT 影像学病灶性质特点

各临床分型患者胸部 CT 影像学特征如表 2 所示，包括实性斑片影伴晕征（图 1）、铺路石样磨玻璃影（图 2）、单纯斑片状磨玻璃影（图 3）、弥漫性磨玻璃影（图 4）、条索影伴磨玻璃影（图 5）、实变影为主（图 6）、沿支气管血管束分布的小结节（小于 10 mm）伴晕征（图 7）。其中，普通型患者实性斑片影伴晕征表现（18 例）又可分为散在分布（16 例）和区域性融合（2 例）；表现为单纯斑片状磨玻璃影的普通型患者中可见 3 例特殊征象，即呈散在分布的环形磨玻璃影（环征，图 8）。重型患者中 1 例表现为单发病灶：在肺气肿基础上左肺下叶局部呈蜂窝样改变伴胸膜下部分实变（图 9）；4 例表现为实性斑片影伴晕征患者中局部可见反晕征 1 例（图 10）。所有患者伴有胸腔积液仅 3 例（图 11、12），其中 1 例为重型，2 例为危重型。

表 1 不同临床分型 COVID-19 患者胸部 CT 影像学病灶分布

Table 1 Distribution of thoracic CT lesions in patients with different clinical types of COVID-19

分型	n	[n(%)]			
		胸膜下	支气管血管束旁	胸膜下及支气管血管束旁	弥漫性
普通型	35	15(42.9)	1(2.9)	19(54.3)	0(0.0)
重型	22	3(13.6)	0(0.0)	16(72.7)	3(13.6)
危重型	7	0(0.0)	0(0.0)	5(71.4)	2(28.6)

COVID-19: 2019 冠状病毒病.

表 2 不同临床分型 COVID-19 患者胸部 CT 影像学性质分布

Table 2 CT imaging features of patients with different clinical types of COVID-19

分型	n	[n(%)]						
		实性斑片影伴晕征	铺路石样磨玻璃影	单纯斑片状磨玻璃影	弥漫性磨玻璃影	条索影伴磨玻璃影	实变影为主	沿支气管血管束分布的小结节(小于 10mm)伴晕征
普通型	35	18 (51.4)	5 (14.3)	6 (17.1)	0 (0.0)	5 (14.3)	0 (0.0)	1 (2.9)
重型	22	4 (18.2)	4 (18.2)	1 (4.5)	1 (4.5)	7 (31.8)	5 (22.7)	0 (0.0)
危重型	7	0 (0.0)	3 (42.9)	0 (0.0)	2 (28.6)	0 (0.0)	2 (28.6)	0 (0.0)

COVID-19: 2019 冠状病毒病.

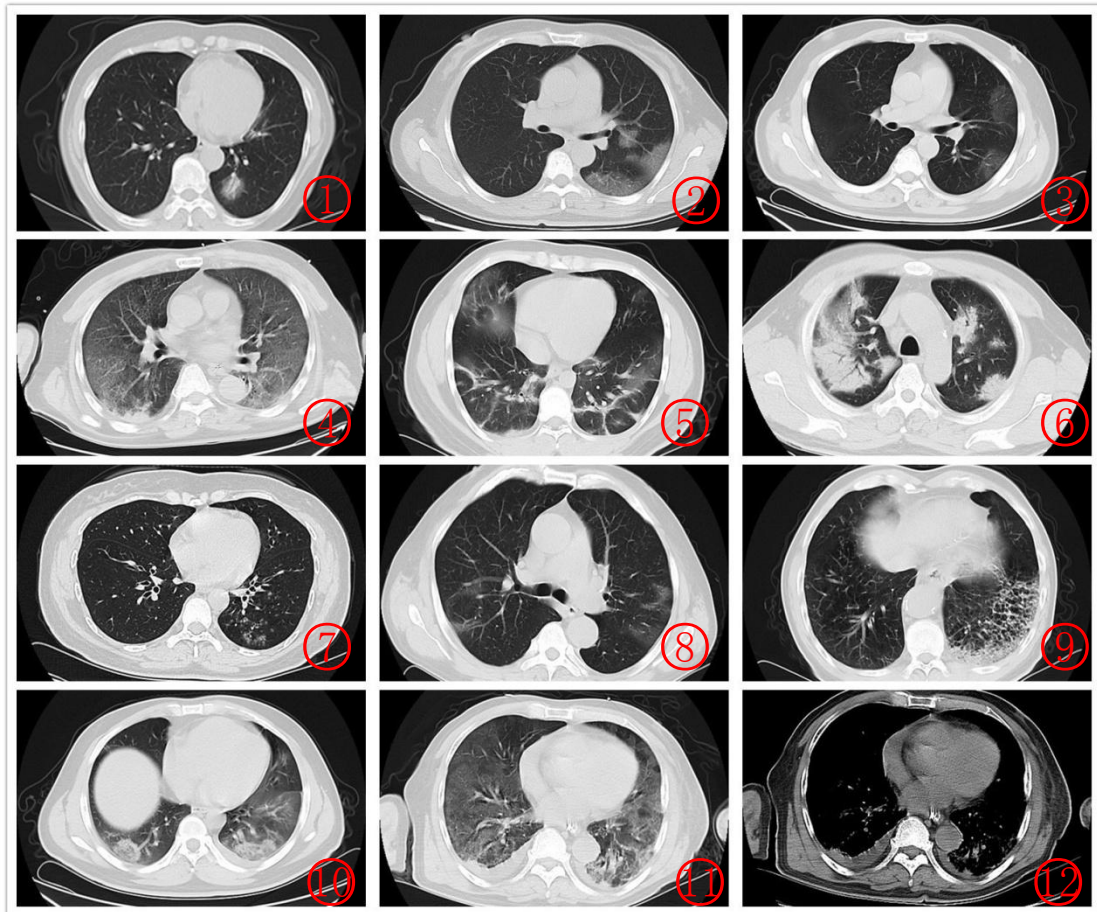


图1 患者女性，58岁，左肺下叶见斑片状实性密度影，内可见空气支气管征，周围见磨玻璃密度影环绕（晕征）。图2 患者女性，54岁，左肺上叶舌段及下叶背段见片状磨玻璃密度影，内见网格影（小叶间隔增厚），共同构成铺路石征。图3 患者男性，57岁，左肺上叶及下叶胸膜下见单纯斑片状淡薄磨玻璃密度影。图4 患者男性，62岁，两肺见弥漫性磨玻璃密度影，伴右肺少许实变影。图5 患者男性，29岁，两肺内见条索状高密度影伴有散在斑片状磨玻璃密度影。图6 患者男性，51岁，两肺内见大片实变影伴空气支气管征。图7 患者女性，43岁，左肺下叶见沿支气管束分布的小结节影伴晕征。图8 患者男性，62岁，两肺内见散在环形淡薄磨玻璃密度影（环征）。图9 患者男性，66岁，两肺肺气肿，左肺下叶局部呈蜂窝样改变伴胸膜下部分实变影。图10 患者男性，36岁，两肺下叶见小片状高密度影，病灶中央呈磨玻璃密度影，周边呈环形高密度影（反晕征）。图11、12 患者男性，74岁，两肺见弥漫性磨玻璃密度影；纵隔窗示两侧胸腔少量积液

Figure 1 A 58-year-old female with patchy solid density shadow in the lower lobe of the left lung, air bronchial sign and ground glass density shadow surrounding (halo sign).

Figure 2 A 54-year-old female with a patchy ground glass density shadow in the lingual segment of the upper lobe and the dorsal segment of the lower lobe, with a grid shadow (interlobular septum thickening), forming a paving stone sign.

Figure 3 A 57-year-old male with a simple patchy ground glass density under the pleura of the upper and lower lobes of the left lung.

Figure 4 A 62-year-old male with diffuse ground glass density in both lungs with a little consolidation in the right lung.

Figure 5 A 29-year-old male with streak-like high-density shadow with scattered patchy ground glass density shadow in both lungs.

Figure 6 A 51-year-old male with large consolidation shadow with air bronchial sign in both lungs.

Figure 7 A 43-year-old female with a small nodule with halo sign in the lower lobe of the left lung.

Figure 8 A 62-year-old male with scattered ring-like thin ground glass density shadow (ring sign) in both lungs.

Figure 9 A 66-year-old male with emphysema in both lungs, local honeycomb change in the lower lobe of the left lung with partial consolidation shadow under the pleura.

Figure 10 A 36-year-old male with small patchy high-density shadow in the lower lobes of both lungs, with a ground glass density shadow in the center of the lesion and a ring-like high-density shadow (reverse halo sign) around it.

Figure 11, 12 A 74-year-old male with diffuse ground glass density shadow in both lungs; the mediastinal window shows a small amount of pleural effusion on both sides.

halo sign distributed along the bronchial bundle in the lower lobe of the left lung. **Figure 8** A 62-year-old male with scattered circular thinly ground glass density shadow (ring sign) in both lungs. **Figure 9** A 66-year-old male with emphysema in both lungs with honeycomb changes in the left lower lobe with subpleural consolidation. **Figure 10** A 36-year-old male with a small patchy high-density shadow in the lower lobe of both lungs, a ground-glass density shadow in the center of the lesion and a circular high-density shadow (anti-halo sign) around the lesion. **Figure 11-12** A 74-year-old male with diffuse ground glass density shadow in both lungs and a small amount of pleural effusion on both sides of the mediastinal window.

3 讨论

COVID-19 是一种人畜共患传染病^[2-4], 可在人际间迅速传播。目前临床研究显示, COVID-19 患者的主要临床表现为发热^[5-7], 本文资料中大部分 (62/67, 92.5%) 患者主诉均为发热, 因而笔者认为发热仍可作为日常筛查的一种重要标准。COVID-19 诊断的金标准是核酸检测, 但其敏感性和特异性受试剂本身和采样样本的影响较大, 部分患者需进行多次检测才能得以确诊。有研究表明, 对比核酸检测, 胸部 CT 检查是一种临床更可靠、实用的方法, 能够对 COVID-19 进行快速诊断和临床评价。

目前我国专家共识根据 COVID-19 患者胸部 CT 影像病灶特点及变化规律, 将 COVID-19 分为早期、进展期、重症期及转归阶段: 早期主要表现为胸膜下的磨玻璃影, 可见铺路石征象; 进展期主要表现为病灶扩大融合, 病变密度增高, 实变病灶增多, 可见晕征及反晕征; 重症期主要表现为双肺弥漫性病变, 称为“白肺”; 转归期主要表现为病灶缩小, 密度减低, 可遗留纤维化病灶^[8-9]。影像学上病灶变化有一定规律可寻, 但这种影像学特征未与临床分型进行对照, 不能完全反映临床患者病情的变化。

本研究将胸部 CT 影像特征进行分类并与临床分型进行对照, 发现有以下特点: 其一, 单灶病变少, 多出现在普通型患者中, 但重型患者中也有一例病灶为单灶, 其原因可能为该患者有肺气肿基础病史, 在此基础上合并病毒感染, 即使病灶累及范围小, 仍可能在临床上发展为重型。其二, 普通型患者以实性高密度影伴晕征及单纯磨玻璃影为主要表现, 提示这种征象可与临床分型为普通型相互关联, 患者可在此基础上直接吸收消散而不发展为重型。其三, 在三种临床分型中, 表现为铺路石样磨玻璃影的病灶在各型之间的分布没有明显差异, 铺路石征提示肺泡间隔内的炎性渗出, 在普通型患者病灶局限于胸膜下区, 而重型及危重型患者病灶通常累及范围广, 沿着肺泡间隔及支气管血管束方向向肺门区域蔓延。其四, 以实变影为主的病灶全部出现在重型和危重型患者中, 实变影可作为影像特征中进展期表现, 同时也可作为临床分期重型和危重型的标志。有研究指出, 相较于病程短于 4 d 的患者, 病程超过 4 d 的患者病灶更趋向于实变, 年长者病灶出现实变多于年轻患者, 实变病灶的出现对于临床分型具有预测意义^[10]。同时, 实变影也是同属冠状病毒科的 SARS 及 MERS 主要表现, 而这两种疾病的病死率明显高于 COVID-19^[11]。其五, 临床诊疗方案^[1]中提及 24~48 h 病灶明显进展超过 50%者按重型管理, 但本研究发现部分患者在胸部 CT 影像学表现为“条索影伴磨玻璃影”, 已处于吸收转归期, 临床上仍可归为重型或危重型, 影像表现与临床有不同步现象。其六, 本文资料显示, 不同分型患者胸部 CT 病灶分布及累及肺段数量有差异, 证实随病情的进展, 肺部病灶呈进行性增多的趋势, 重型和危重型患者肺部病灶趋向于首先沿胸膜下, 再向肺门方向播散, 且肺部病灶累及范围 (肺段数量) 高于普通型患者。

此外, 本文资料 67 例患者中, 仅 3 例出现胸腔积液 (重型 1 例, 危重型 2 例), 胸腔积

液少见可作为与其他肺炎的鉴别之处,并且作为提示重型及危重型的指征之一。本文资料中有一特殊影像学表现患者,即未见胸膜下病灶,仅见沿支气管束分布结节影。该例初诊胸部CT影像学表现因类似于“树芽征”而误诊为支气管肺炎。回顾性阅片发现该病例病灶实际为沿支气管血管束间质分布,而非细支气管末端的炎性渗出。这种影像学表现亦可出现在人类偏肺病毒感染引起的肺炎中^[1]。

综上所述,COVID-19普通型患者影像特点以实性密度影伴晕征及单纯磨玻璃影两种表现为主;以实变影为主病灶及胸腔积液出现可作为提示重型和危重型的指征;另外须警惕病灶即使处于胸部CT影像中的转归期(即条索影伴磨玻璃影征象),其临床分型仍可归为重型和危重型,影像表现与临床病程可能存在不同步现象。上述影像学特征可作为临床治疗方案中判断患者处于重症和危重症的补充,但需要进一步积累大样本病例研究。

参考文献

- [1] 中华人民共和国卫生健康委员会. 新型冠状病毒感染的肺炎诊疗方案(试行第六版)[S/OL]. 国卫办医函[2020]103号, (2020-02-19)[2020-2-28].<http://www.nhc.gov.cn/yzygj/s7653p/202002/8334a8326dd94d329df351d7da8aefc2.shtml>.
National Health Commission of the People's Republic of China. Diagnosis and treatment of novel coronavirus pneumonia (Trial version 6)[S/OL]. No. 103 [2020] of the General Office of the National Health Commission, (2020-02-19)[2020-2-28].<http://www.nhc.gov.cn/yzygj/s7653p/202002/8334a8326dd94d329df351d7da8aefc2.shtml>. (in Chinese)
- [2] ZHU N, ZHANG D, WANG W, et al. A Novel Coronavirus from Patients with Pneumonia in China, 2019[J]. **N Engl J Med**, 2020. DOI: 10.1056/NEJMoa2001017.
- [3] SU S, WONG G, SHI W, et al. Epidemiology, genetic recombination, and pathogenesis of coronaviruses[J]. **Trends Microbiol**, 2016,24(6):490-502. DOI:10.1016/j.tim.2016.03.003.
- [4] CUI J, LI F, SHI Z L. Origin and evolution of pathogenic coronaviruses[J]. **Nat Rev Microbiol**, 2019,17(3):181-192.DOI:10.1038/s41579-018-0118-9.
- [5] CHAN J F, YUAN S, KOK K H, et al. A familial cluster of pneumonia associated with the 2019 novel coronavirus indicating person-to-person transmission: a study of a family cluster[J]. **Lancet**, 2020,395(10223):514-523. DOI:10.1016/S0140-6736(20)30154-9.
- [6] HUI D S, I AZHAR E, MADANI T A, et al. The continuing 2019-nCoV epidemic threat of novel coronaviruses to global health - The latest 2019 novel coronavirus outbreak in Wuhan, China[J]. **Int J Infect Dis**, 2020,91:264-266.DOI:10.1016/j.ijid.2020.01.009.
- [7] HUANG C, WANG Y, LI X, et al. Clinical features of patients infected with 2019 novel coronavirus in Wuhan, China[J]. **Lancet**, 2020,395(10223):497-506.DOI:10.1016/S0140-6736(20)30183-5.
- [8] AI T, YANG Z L, ZHAN H Y, et al. Correlation of chest CT and RT-PCR testing in Coronavirus Disease 2019 (COVID-19) in China: A Report of 1014 Cases[J]. **Radiology**, 2020. DOI:10.1148/radiol.2020200642.
- [9] 中华医学会放射学分会. 新型冠状病毒肺炎的放射学诊断: 中华医学会放射学分会专家推荐意见(第一版)[J]. **中华放射学杂志**, 2020, 54. DOI: 10.3760/cma.j.issn.1005-1201.2020.0001.
Chinese Society of Radiology. Radiological diagnosis of new coronavirus infected pneumonitis: expert recommendation from the chinese society of radiology (first edition)[J]. **Chinese Journal of Radiology**, 2020, 54. DOI: 10.3760/cma.j.issn.1005-1201.2020.0001. (in Chinese)
- [10] SONG F, SHI N, SHAN F, et al. Emerging coronavirus 2019-nCoV pneumonia[J]. **Radiology**, 2020:200274. DOI:10.1148/radiol.2020200274.

-
- [11] KOO H J, LIM S, CHOE J, et al. Radiographic and CT features of viral pneumonia[J]. **Radiographics**, 2018,38(3):719-739. DOI:10.1148/rg.2018170048.

[本文审编 许茂盛 余方]